



RELATO DE CASO

Suprimento Arterial Sistêmico para o Lobo Inferior do Pulmão Direito sem Sequestro Pulmonar

Systemic Arterial Supply to the Lower Lobe of the Right Lung without Pulmonary Sequestration

Luiz Eduardo Lago de Castro¹, Paulo Henrique Muccini*

¹Serviço de bioimagem do Hospital Santa Izabel - Santa Casa da Bahia; Salvador, Bahia, Brazil

A arterialização sistêmica pulmonar sem sequestro é uma forma rara de suprimento arterial sistêmico anômalo para o pulmão. A literatura descreve apenas 58 casos a respeito desta condição. Este relato de caso refere-se a um paciente do sexo masculino, 26 anos de idade, com queixa de hemoptise isolada, sem outro sintoma. Após realizada angiotomografia computadorizada, constatou-se a arterialização sistêmica pulmonar sem sequestro. O paciente evoluiu bem após tratamento cirúrgico.

Palavras-chave: Arterialização Sistêmica Pulmonar; Raridade do Caso; Tratamento.

Systemic pulmonary arterialization of the lung without sequestration is a rare condition of the anomalous systemic arterial supply of the lung. The literature specifies only 58 cases regarding this condition. This case report presents a 26-years-old male with a complaint of isolated hemoptysis, without other symptoms. The computed angiotomography presented the systemic pulmonary arterialization of the lung without sequestration. The patient evolved well after surgical treatment.

Keywords: Systemic Pulmonary Arterialization; Rare Condition; Treatment.

Correspondence addresses:

Dr. Paulo Muccini
paulo.muccini@santacasaba.org.br

Received: December 20, 2020

Revised: January 12, 2021

Accepted: February 15, 2021

Published: March 31, 2021

Data Availability Statement:

All relevant data are within the paper and its Supporting Information files.

Funding: This work was the result of authors' initiative. There was no support of research or publication funds.

Competing interests: The authors have declared that no competing interests exist.

Copyright

© 2021 by Santa Casa de Misericórdia da Bahia. All rights reserved.
ISSN: 2526-5563
DOI 10.35753/rchsi.v5i1.194

Relato de Caso

Paciente, RSA, 26 anos, sexo masculino, previamente hígido, encaminhado ao serviço de bioimagem do Hospital Santa Izabel para realizar angiotomografia computadorizada da aorta torácica a fim de esclarecer achado de exame prévio de tomografia do tórax realizado em outro serviço, descrito pelo médico solicitante como "anomalia vascular". O paciente havia procurado a atenção médica em decorrência de episódio de hemoptise isolada, sem nenhum outro sintoma associado, que desencadeou a investigação clínica e radiológica com tomografia de tórax e posterior angiotomografia da aorta torácica.

Foi realizada angiotomografia computadorizada da aorta torácica no serviço de bioimagem do Hospital Santa Izabel em aparelho multidetectores de 128 canais com cortes de 0,5 mm de espessura. Nesse exame foi

identificado calibroso vaso anômalo, originado do segmento descendente da aorta torácica, dirigindo-se e penetrando o segmento basal posterior do pulmão direito, circundado por parênquima pulmonar com densidade radiológica aumentada à custa de opacidade com atenuação em vidro fosco, atribuível, no contexto de hemoptise prévia, a hemorragia parenquimatosa. Ressalte-se que o segmento pulmonar irrigado pelo vaso anômalo tem conexão normal com a árvore traqueobrônquica e drenagem venosa normal, o que exclui a hipótese de sequestro pulmonar clássico, sendo então caracterizada a arterialização sistêmica pulmonar sem sequestro. O paciente evoluiu bem após o tratamento cirúrgico.

O tratamento é proposto para todos os casos sintomáticos. Vários grupos defendem o tratamento também dos pacientes assintomáticos com o fim de prevenir episódios recorrentes de hemoptise e insuficiência cardíaca por hiperfluxo.¹⁻⁵ Pode-se optar pelo tratamento cirúrgico, com lobectomia ou segmentectomia, ligadura da artéria anômala ou tratamento endovascular com embolização do vaso aberrante.¹⁻⁵ Nos casos de ligadura ou embolização da artéria anômala convém assegurar – por meio de angiogramografia ou angiografia – a existência de vascularização pulmonar normal para o segmento pulmonar irrigado pela artéria sistêmica a ser isolada, para não induzir infarto pulmonar. Ressalte-se que a raridade dessa anomalia impediu até o momento a realização de estudos randomizados controlados que validem essas opções terapêuticas

Discussão

Arterialização sistêmica pulmonar sem sequestro é a forma mais rara do suprimento arterial sistêmico anômalo para o pulmão com aproximadamente 58 casos descritos na literatura de Língua Inglesa até 2013.^{1,2} Essa condição é caracterizada por um ramo arterial aberrante originário da aorta torácica

descendente, da aorta abdominal ou do tronco celíaco e que irriga uma parte do parênquima pulmonar com conexões brônquicas e drenagem venosa normais. Supõe-se que a persistência de comunicações vasculares entre a circulação sistêmica e pulmonar embrionárias seja a causa dessa malformação.³ Há também a possibilidade de anomalia adquirida por conta de infecções pulmonares crônicas induzindo a hipertrofia da circulação brônquica e de conexões vasculares sistêmicas.²

A comunicação normal do segmento pulmonar irrigado por artéria sistêmica com a árvore traqueobrônquica distingue a condição aqui descrita do sequestro pulmonar clássico, em que o parênquima pulmonar anômalo está isolado dos ramos brônquicos. Não obstante, persiste alguma controvérsia quanto à classificação dessa anomalia, havendo defensores da sua inclusão no espectro do sequestro pulmonar, com a denominação de sequestro arterial, ao passo que o sequestro clássico denominaria-se sequestro broncopulmonar.⁴

A arterialização sistêmica pulmonar sem sequestro em geral é anomalia isolada sem outras malformações associadas, enquanto 14% a 59% dos casos de sequestro são acompanhadas de outras anomalias, como hérnia diafragmática, malformação adenomatoide cística congênita e cardiopatia congênita.¹

A anomalia acomete com mais frequência o pulmão esquerdo, particularmente o lobo inferior (91,4%), com a artéria aberrante originária da aorta torácica descendente e, mais raramente, o lobo inferior do pulmão direito (8,6%), com a artéria sistêmica ramo da aorta abdominal ou de um de seus ramos, incluindo o tronco celíaco.¹

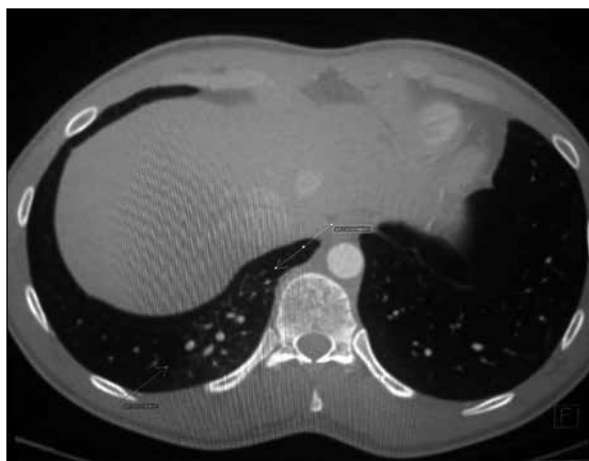
A maioria dos pacientes é assintomática. A apresentação mais comum nos casos sintomáticos, em adultos, é a hemoptise (37,9%) e a dispneia de esforço (10,3%). Em crianças, mas não em adultos, sopros cardíacos podem estar presentes (10,3%).^{1,4} A hemoptise como apresentação mais comum dessa anomalia supostamente está relacionada ao regime de

hipertensão relativa localizada no parênquima pulmonar irrigado pela artéria sistêmica.^{2,5}

O diagnóstico pode ser feito como achado incidental em paciente assintomático ou, como no caso aqui apresentado, em decorrência de investigação de hemoptise ou de achados anormais na radiografia de tórax.² O exame de escolha para a investigação não invasiva destes casos é a tomografia computadorizada, particularmente a angiotomografia. Através desses exames de imagem é possível estudar simultaneamente o vaso anômalo, as conexões broncopulmonares, a drenagem venosa e o parênquima pulmonar.⁵ A artéria anômala é vista como uma estrutura

tubular não anatômica conectada à aorta ou um de seus ramos e com realce luminal de intensidade igual à do vaso de origem. Em alguns casos, o ramo da artéria pulmonar correspondente ao segmento pulmonar anormal que é hipoplásico ou ausente.^{2,3,5} O parênquima pulmonar pode exibir área de opacidade com atenuação em vidro fosco no entorno da artéria sistêmica que se atribui a hiperfluxo sanguíneo ou hemorragia parenquimatosa perivascular. No caso descrito, tanto a artéria anômala quanto a opacidade do parênquima pulmonar irrigado pelo vaso sistêmico foram claramente demonstrados (Figuras 1-4).

Figura 1. Imagem axial do lobo inferior do pulmão direito mostrando opacidade em vidro fosco atribuível a hemorragia e hiperfluxo e vasos calibrosos associados.



Figuras 2 e 3. Reconstrução 3D volumétrica revelando o vaso anômalo em área de parênquima com atenuação aumentada por hemorragia parenquimatosa.

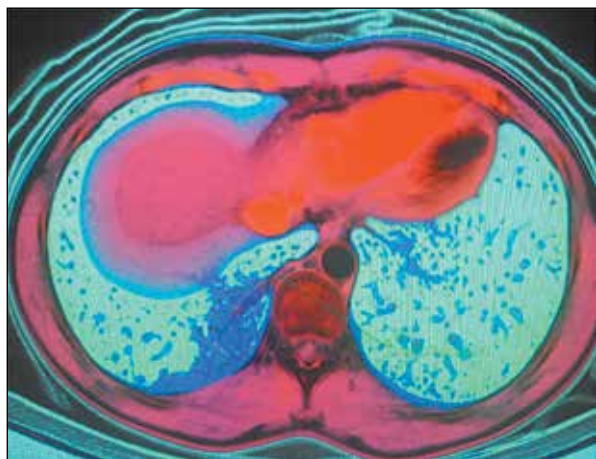
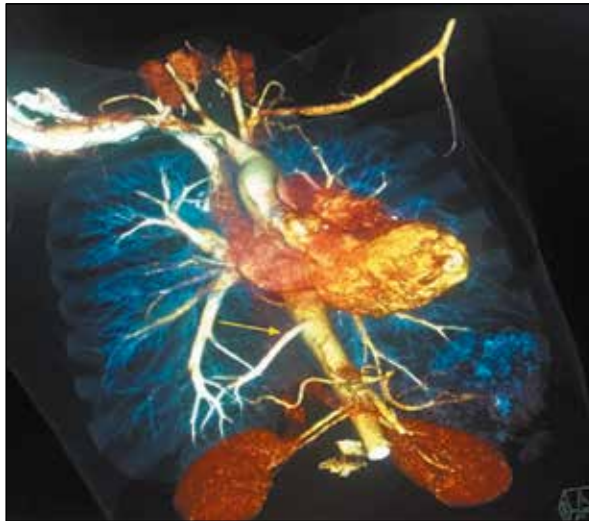

Figura 4. Reconstrução 3D volumétrica mostrando o vaso anômalo originário da aorta.



O diagnóstico diferencial é feito com o sequestro pulmonar clássico ou verdadeiro, a síndrome do pulmão hipogenético (síndrome da cimitarra), malformação arteriovenosa pulmonar e doença inflamatória pulmonar crônica com hipertrofia da circulação brônquica.

O tratamento é proposto para todos os casos sintomáticos. Vários grupos defendem o tratamento também dos pacientes assintomáticos com o fim de prevenir episódios recorrentes de hemoptise e insuficiência cardíaca por hiperfluxo.¹⁻⁵ Pode-se optar pelo tratamento cirúrgico, com lobectomia ou segmentectomia, ligadura da artéria anômala ou tratamento endovascular com embolização do vaso aberrante.¹⁻⁵ Nos casos de ligadura ou embolização da artéria anômala convém assegurar – por meio de angiotomografia ou angiografia – a existência de vascularização pulmonar normal para o segmento pulmonar irrigado pela artéria sistêmica a ser isolada, para não induzir infarto

pulmonar. Ressalte-se que a raridade dessa anomalia impediu até o momento a realização de estudos randomizados controlados que validem essas opções terapêuticas.^{2,5}

Referências

1. Higuchi M, Chida M, Muto A, Fukuhara M, Suzukiand H, Gotoh M. Anomalous systemic arterial supply to the basal segments of the lung. *Fukushima J. Med. Sci.* 2013;59(2).
2. Mautone M, Naidoo P. A case of systemic arterial supply to the right lower lobe of the lung: Imaging findings and review of the literature. *Radiology Case* 2014;Mar;8(3):9-15.
3. Agarwal PP, Matzinger FR, Shamji FM, Seely JM, Peterson RA. 2005.
4. Yamanak A, Hirai T, Fujimoto T, Hase M, Noguchi M, Konishi F. Anomalous systemic arterial supply to normal basal segments of the left lower lobe. *Ann Thorac Surg.* 1999;68:332– 8.
5. Luke K, Thomas R, Tudor G. An easily overlooked cause of haemoptysis and heart failure; anomalous systemic arterial supply to normal lung. *BJR Case Rep.* 2019;5:20190089.