RELATO DE CASO

Púrpura Trombocitopênica Imune Secundária à Neoplasia Metastática de Próstata

Immune Thrombocytopenic Purpura Secondary to Metastatic Prostate Cancer

Alice Cunha Darzé[1], Leonardo Gil-Santana[1,2], Poliana de Oliveira Cardoso Dourado[3], Mateus Santana do Rosário[1], Laíne Santos Fiscina Alvarenga[4], José Cesar Batista Oliveira Filho[1]

[1]Serviço de Clínica Médica; Hospital Santa Izabel; Salvador; Bahia; [2]Multinational Organization Network Sponsoring Translational and Epidemiological Research (MONSTER) Initiative, Fundação José Silveira, Salvador; Bahia; [3]Universidade Salvador (UNIFACS); [4]Serviço de Onco-Hematologia, Hospital Santa Izabel; Salvador; Bahia;

A Púrpura Trombocitopênica Imune (PTI) é uma condição clínica associada à plaquetopenia por uma produção de autoanticorpos sendo uma manifestação pouco comum em neoplasias sólidas. Neste caso, relata-se a história de um paciente de 58 anos do sexo masculino, sem comorbidades prévias, internado no Serviço de Clínica Médica do Hospital Santa Izabel com plaquetopenia importante e dor óssea referida. Foi realizado pulsoterapia com corticoide em alta dose para o tratamento da PTI sem reposta na elevação do número de plaquetas. Durante a investigação, foi evidenciada a presença de neoplasia prostática metastática, tendo então o diagnóstico de PTI secundário à síndrome paraneoplásica. Esta condição é rara com apenas 2 relatos prévios descritos na literatura internacional.

Palavras-chave: Púrpura Trombocitopênica Imune; Câncer de Próstata; Metástase; Síndrome Paraneoplásica.

Immune Thrombocytopenic Purpura (ITP) is a clinical condition associated with thrombocytopenia due to autoantibody production, which is an uncommon manifestation in neoplastic diseases. We report a case of an 58-year-old male without previous comorbidities, admitted to the Hospital Santa Izabel in the Service of Intern Medicine with significant thrombocytopenia and bone pain. Pulsotherapy was performed to treat ITP without response in platelet counting. During the investigation, the presence of metastatic prostatic neoplasia was evidenced, and the diagnosis was ITP secondary to paraneoplastic syndrome. This condition is quite rare with only 2 previous reports described in the international literature.

Keywords: Immune Thrombocytopenic Purpura; Prostate Cancer; Metastasis; Paraneoplastic Syndrome.

Correspondence addresses:
Dra. Alice Cunha Darzé
alicecdarze@gmail.com

Received: July 20, 2019

Revised: August 25, 2019

Accepted: August 30, 2019

Published: September 27, 2019

Data Availability Statement: All relevant data are within the paper and its Supporting Information files.

Funding: This work was the result of authors' initiative. There was no support of research or publication funds.

Competing interests: The authors have declared that no conflit of interests exists.

Copyright
© 2019 by Santa Casa de Misericórdia da Bahia. All rights reserved.
ISSN: 2526-5563

Introdução

As Síndromes paraneoplásicas são um conjunto de manifestações heterogêneas relacionadas a tumores, que geralmente acometem sítios distantes da neoplasia primária. Ocorrem devido à produção de substâncias tumorais ou como reação imunológica com reações cruzadas de anticorpos

contra tecidos. Uma das formas de acometimento é através de manifestações hematológicas que podem ser difíceis de diferenciar durante o curso da neoplasia.[1]

A plaquetopenia é uma manifestação hematológica frequente em pacientes portadores de neoplasias durante diversos estágios da doença ou tratamento, tendo a citotoxidade à medula óssea pela radiação ou quimioterapia como principal etiologia.[2] Entretanto, outras formas de acometimento precisam ser consideradas; dentre elas a infiltração da medula óssea pelo tumor ou a síndrome paraneoplásica.

Uma forma menos comum de apresentação de plaquetopenia é a púrpura trombocitopênica imune (PTI) secundária à síndrome paraneoplásica.[3] PTI no contexto de doença metastática pode ser a primeira manifestação das síndromes paraneoplásicas, principalmente em tumores primários de pulmão, mama e rim. A associação de outros tumores e PTI é bastante incomum, sendo raros relatos em pacientes com neoplasia prostática.[4] Neste relato, descreve-se um caso de um paciente diagnosticado no Hospital Santa Izabel com PTI secundária à síndrome paraneoplásica por neoplasia de próstata metastática.

Relato de Caso

Paciente do sexo masculino, 58 anos, sem comorbidades, admitido no serviço de clínica médica do Hospital Santa Izabel com quadro de dor óssea em membro inferior direito há 1 mês, apresentando piora clínica há 8 dias, associada a um episódio de sangramento gengival à escovação dentária. Realizou exames admissionais que revelaram plaquetopenia severa (1 mil) (Gráfico 1), sem alterações nas demais séries. Ainda na emergência, foi submetido à transfusão de 5 unidades de plaquetas randômicas, sem incremento significativo na contagem plaquetária (2 mil). Diante do quadro, foi aventada a suspeita de PTI e Iniciada pulsoterapia com dexametasona por 4 dias, seguida de corticoterapia com prednisona (1mg/kg).

Evoluiu durante curso da pulsoterapia, assintomático e sem exteriorização de sangramentos. Apesar da suspeição de PTI, diante da abertura atípica do quadro com dores ósseas, optou-se pelo internamento para ampliar investigação etiológica, iniciada com sorologias, perfil carencial, perfil hormonal, autoanticorpos, provas para coagulação intravascular disseminada – todos dentro da normalidade. Ultrassonografia de abdome solicitado para investigação hepato-esplenomegalia não revelou organomegalias, em concordância com o exame físico; porém revelou linfonodomegalias periaorticas e pericavais (medindo 6,3cm no maior diâmetro).

Diante da possibilidade de doença linfoproliferativa, foram realizadas tomografias computadorizadas (TC) de pescoço, tórax e abdome. TC de abdome revelou aumento difuso do volume prostático e presença de lesões osteoblásticas em corpos vertebrais (L3-S1). Realizada complementação de imagem com ressonância nuclear magnética, os mesmos achados foram descritos (Figura 1). Devido ao acometimento sugestivo de neoplasia prostática metastática, foram solicitados exames de estadiamento. Ademais, a cintilografia óssea apresentou evidências de lesões em região de osso sacro ilíaco e ísquio direito, compatível com queixa álgica (Figura 2).

Frente aos achados de exames de imagem e valores de PSA apresentados (1354 mg/dL), foi inferido adenocarcinoma de próstata, sendo optado por não submeter paciente a biópsia prostática pelo risco de sangramento, em virtude do quadro plaquetário (Gráfico 1).

Diante da refratariedade à corticoiterapia, determinada pela ausência de resposta após 14 dias do tratamento, optou-se por terapia de 2ª linha com agonista da trombopoetina e realização de estudo adicional com mielograma, imunofenotipagem e biópsia de medula óssea (MO). Apesar da biópsia e estudo imunohistoquímico confirmarem metástase de carcinoma prostático para MO, a hiperplasia global das séries, sobretudo do setor megacariocítico, ratificou medula com funcionalidade preservada,

Figura 1. Ressonância magnética de abdome com difuso aumento prostático.

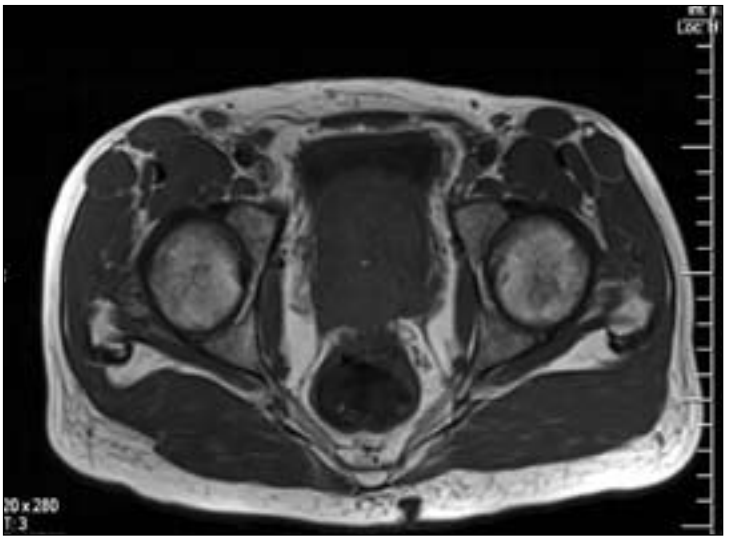

Figura 2. Cintilografia óssea sugerindo acometimento secundário em L2 a L4, sacro, sacroilíaca e ísquio direito.

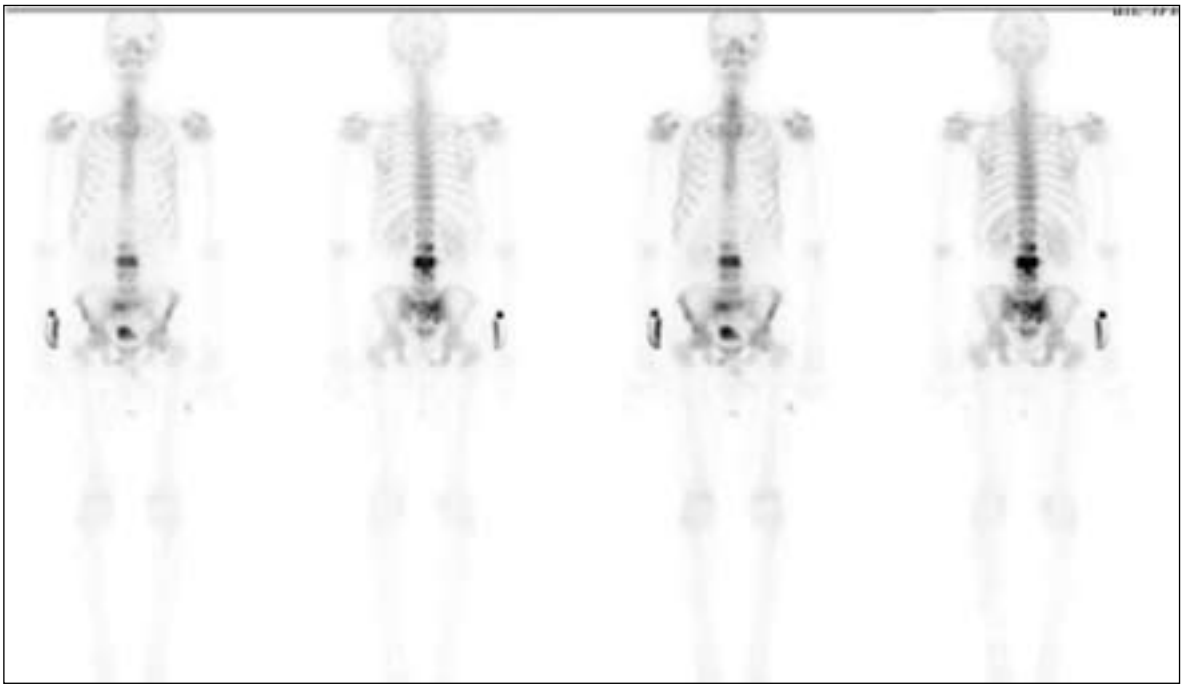

corroborando impressão de PTI secundária à síndrome paraneoplásica por câncer de próstata metastático (Figura 3).

Paciente no momento segue em tratamento com hormonioterapia para neoplasia e agonista da trombopoetina, aguardando incremento na contagem plaquetária.

Discussão

A PTI é uma trombocitopenia adquirida, desencadeada por anticorpos contra os antígenos plaquetários. Pode ser classificada como primária, quando não se correlaciona com outra condição; ou como secundária, quando fatores externos

Figura 3. Anatomia patológica de medula óssea (H&E 100X): (a) Evidência de hiperplasia de megacariócitos (b) Evidência blocos sólidos permeando elementos nativos, compatíveis com áreas de implante de carcinoma.

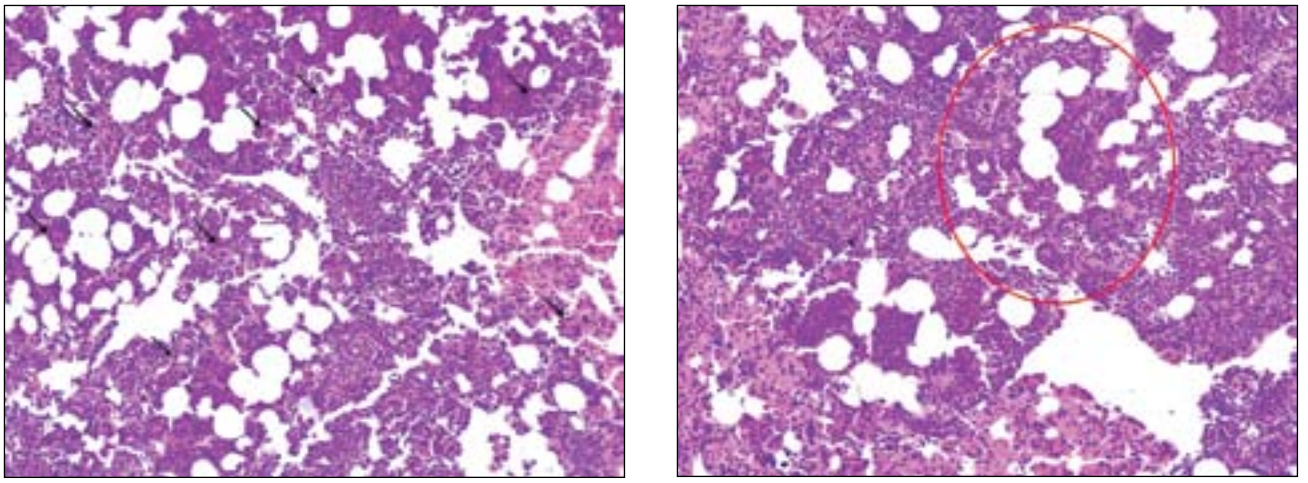

Gráfico 1. Curva de contagem plaquetária por data e contexto clínico.

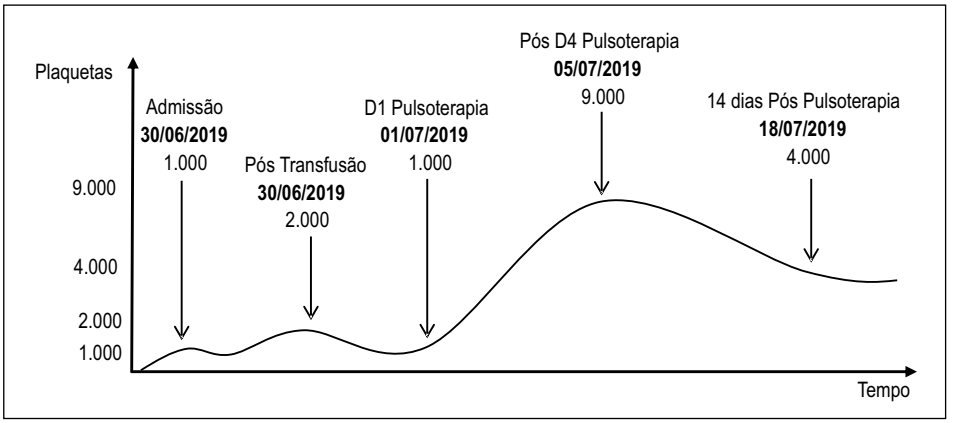

(condições clínicas, exposições a drogas) correlacionam-se com o desenvolvimento destes autoanticorpos.[5]

A PTI primária permanece como diagnóstico de exclusão. Elementos essenciais incluem presença de plaquetopenia isolada (< 100.000) em indivíduos hígidos, após exclusão de possíveis causas como pseudotrombocitopenia, plaquetopatias hereditárias, exposição a drogas ou mesmo desordens associadas à trombocitopenia imune secundária.[6]

A investigação de causas secundárias para PTI deve ser conduzida com história clínica, exame físico e avaliação complementar. A anamnese tem como papel buscar relato de quadro infeccioso recente, comorbidades, uso de medicamentos ou substâncias e história familiar. O exame físico, além de procurar sinais de sangramento, deve focar na avaliação de sinais de linfadenopatia ou hepatoesplenomegalia que possam direcionar para suspeitas etiológicas. A investigação complementar tem como exames recomendados para todos os casos o esfregaço de sangue periférico e teste sorológico para HIV e Hepatite C (condições mais correlacionadas a causas secundárias de PTI). A utilização do anticorpo

antiplaqueta possui baixa sensibilidade e não se correlaciona com desfechos clínicos, assim, não é recomendado.[5]

Testes adicionais não mandatórios podem ser recomendados em consonância com o contexto clínico.[6] Diante do quadro em questão, a investigação adicional para a PTI se justifica pela apresentação atípica com história de dor óssea, chamando atenção para uma possível causa secundária não identificada.

Dentre os relatos de PTI secundária, a síndrome paraneoplásica é uma forma incomum. Em uma revisão de casos, Krauth e colaboradores analisaram criticamente 68 casos de PTI secundária a tumores sólidos.[4] A associação com o desenvolvimento desta desordem hematológica foi mais observada em tumores de pulmão e mama – não inesperado, diante da elevada prevalência destas neoplasias. No entanto, apesar de o câncer de próstata ter prevalência semelhante a tais neoplasias – enumerado como a terceira mais comum desta série de casos –, a PTI secundária a este tumor foi extremamente rara (apenas um caso relatado). Mesmo tratando-se de um processo relacionado ao tumor, tal revisão de casos também analisou que poucos casos alcançam a remissão da PTI com tratamento do tumor isolado.[4,7]

Apesar de o envolvimento de medula óssea (MO) metastático ser pouco frequente no câncer de próstata, sua ocorrência pode determinar o desenvolvimento de citopenias envolvendo múltiplas linhagens de células hematológicas.[8] Por essa razão, faz-se necessária a exclusão do acometimento infiltrativo da MO. Para o caso em questão, não se destaca somente o desenvolvimento raríssimo de uma PTI paraneoplásica secundária ao tumor de próstata, mas à coexistência de acometimento medular metastático – também incomum – sem comprometimento da funcionalidade das séries hematológicas; o que obriga ao clínico ampliar os diagnósticos diferencias diante de um paciente com citopenia sem causa aparente.

Conclusão

É possível, portanto, concluir que o caso relatado foge aos padrões previamente descritos de desenvolvimento de plaquetopenia no contexto de neoplasias sólidas. Dentro do cenário do câncer de próstata metastático, também se manifesta de forma extremamente incomum, tanto pelo acometimento infiltrativo de medula óssea sem comprometimento das demais séries hematológicas como pela síndrome imune paraneoplásica descrita.

Deve-se, assim, considerar que, apesar de a trombocitopenia no cenário de um carcinoma metastático ser frequentemente atribuída à citotoxicidade pela quimioterapia ou infiltração da medula óssea, o componente imune deve ser considerado e investigado; em particular, diante de apresentações clínicas atípicas, como a dor óssea, ou quando o paciente apresenta trombocitopenia isolada.

Referências

1. Pelosof LC, Gerber DE. Paraneoplastic syndromes: an approach to diagnosis and treatment. Mayo Clin Proc. 2010;85(9):838–854. doi:10.4065/mcp.2010.0099
2. Brodie GN, Bliss D, Firkin BG. Thrombocytopenia and carcinoma. BMJ. 1970;1;540-541.
3. Schwartszh KA, Slichter SJ, Haker LA. Immune-mediated platelet destruction and thrombocytopenia in patients with solid tumours. BJH. 1982;51;17-24.
4. Krauth MT, Puthenparambil J, Lechner K. Paraneoplastic autoimmune thrombocytopenia in solid tumors. Critical Reviews in Oncology/Hematology. 2012(81);75-81.
5. Rodeghiero F, Stasi R, Germsheimer T et al. Standardization of terminology, definitions and outcome criteria in immune thrombocytopenic purpura of adults and children: report from an international working group. Blood. 2009;113 (11):2386-23934.
6. Provan D, Stasi R, et al. Internacional consensus reporton the investigation and management of primary imune thrombocytopenia. Blood Journal. 2009;10:1182.
7. Cines DB, Blanchette VS. Immunethrombocytopenic purpura. N Engl J Med. 2002;346:995.
8. Betsch DM, Gray S, Zed SE-. A case of metastatic prostate cancer and imune thrombocytopenia. Curr Oncol. 2017 Oct (24);5:e434-e436.