Atualização de Tema em Imagem

Ensaio Pictórico - Papel do Meio de Contraste Iodado na Tomografia Computadorizada da Face

Marianna Machado Oliveira[1], Cristiane Abbehusen[1]

RESUMO

A Tomografia Computadorizada (TC) sem contraste venoso é o método de escolha para o estudo dos seios da face, pois as patologias inflamatório-infecciosas são as mais comuns e o estudo por imagem é solicitado para avaliar a extensão da doença, detectar variações anatômicas e auxiliar no planejamento do tratamento cirúrgico-endoscópico. A injeção do contraste venoso é reservada para a suspeita clínica de complicações orbitárias e intracranianas. Neste estudo, são demonstrados alguns sinais tomográficos que sugerem a presença de uma neoplasia em permeio ao processo inflamatório e, consequentemente, também indicam o uso do contraste venoso, representados por áreas com densidade tomográfica diferente no seu interior e por alterações ósseas subjacentes.

DESCRITORES: tomografia computadorizada da face, contraste iodado, tumores nasossinusais, complicações de rinossinusites.

INTRODUÇÃO

As patologias da cavidade nasal e dos seios da face, sejam inflamatório-infecciosas, sejam tumorais, são de grande importância clínica, tanto pela elevada frequência e impacto econômico das primeiras quanto pela morbidade e mortalidade, relacionadas sobretudo às neoplasias malignas.[1,2]

A TC é o principal método de imagem para o estudo das patologias das cavidades nasais e dos seios paranasais.[1] Nas doenças inflamatório-infecciosas, o papel da TC é confirmar o diagnóstico quando os sintomas são atípicos, demonstrar a extensão da doença, avaliar a perviedade das vias de drenagem dos seios paranasais e descrever as variantes anatômicas, particularmente naqueles pacientes candidatos ao tratamento cirúrgico-endoscópico nasal. Para estes propósitos, o uso do contraste endovenoso geralmente é dispensado, ficando reservado para a suspeita clínica de complicações intraorbitárias e intracranianas das rinossinusites.[1,3,4]

As neoplasias nasossinusais primárias são menos frequentes e nos estágios iniciais produzem pouco ou nenhum sintoma, podendo ser confundidas com patologias inflamatórias e ter seu diagnóstico tardio.[2] O radiologista deve estar atento, na avaliação tomográfica de rotina da face sem contraste venoso, para perceber sinais tomográficos que sugiram a presença de um tumor focal, obstruindo as vias de drenagem dos seios, como a causa do processo inflamatório, e indicar a administração do meio de contraste iodado.

O objetivo deste trabalho é descrever e ilustrar as principais indicações e a importância do uso do meio de contraste endovenoso nos exames de Tomografia Computadorizada da Face.

INDICAÇÕES DO CONTRASTE VENOSO

Os tumores epiteliais são os mais comuns da cavidade nasal, destacando-se os papilomas, dentre os benignos, e os carcinomas de células escamosas, adenocarcinomas, carcinomas de células salivares e tumores neuroendócrinos, dentre os malignos. Outros tumores benignos e malignos ainda mais raros são o nasoangiofibroma e o linfoma e o estesioneuroblastoma, respectivamente.[5] O seio maxilar é o principal sítio das neoplasias malignas, correspondendo a 60-70% dos casos, seguido da cavidade nasal, representando 20-30%, e do labirinto etmoidal, 10-15%. Raramente são encontrados nos seios frontal e esfenoidal.[5]

Alguns dados da história clínica fornecida podem alertar para a possibilidade de lesão neoplásica sinonasal e corroborar para a indicação do contraste venoso, dentre eles: sexo masculino, idade superior a 50 anos, presença de epistaxe e sintomas extranasais, como dor facial e sintomas dentários e orbitários.[6]

Os principais achados tomográficos que podem indicar a presença de uma neoplasia subjacente são: 1) obstrução unilateral e assimétrica de uma das fossas

nasais, pois os tumores, ao contrário da polipose nasal, são mais frequentemente unilaterais[6]; 2) presença de uma área com densidade tomográfica diferente, geralmente aumentada, em permeio às secreções nasossinusais, sendo importante a avaliação das imagens com janela de partes moles; 3) destruição óssea regional; 4) reação óssea espiculada na parede do seio ou da cavidade nasal acometida[5,6]; e 5) envolvimento de partes moles extrassinusais[6]. A reação óssea espiculada descrita é considerada como um achado de imagem sugestivo do diagnóstico de papiloma e indicativo do local de origem do tumor, bem como a região mais provável de ocorrência de recidiva tumoral pós-tratamento, devendo ser cuidadosamente ressecada durante a cirurgia.[5,6]

A administração do meio de contraste endovenoso na TC, nestes casos, possibilitará o diagnóstico de uma lesão tumoral em permeio às secreções mucosas que não se realçam pelo contraste, assim como poderá melhor avaliar a invasão de estruturas adjacentes e realizar o estadiamento locorregional de tumores malignos.[7,8]

O padrão de realce pelo contraste auxilia também na caracterização de tumores, como nas neoplasias hipervasculares, a exemplo do nasoangiofibroma e hemangiopericitoma, que se realçam intensamente pelo contraste, semelhante às estruturas vasculares. Por sua vez, uma impregnação com aspecto "ceribriforme" pelo contraste venoso é muito característica dos papilomas invertidos, devido ao crescimento endofílico do epitélio superficial para o interior do estroma adjacente, diferentemente dos pólipos inflamatórios antrocoanais, os quais apresentam um realce discreto e homogêneo. Essas lesões apresentam achados de imagem superponíveis no estudo sem contraste venoso.

SÉRIE DE CASOS

As imagens apresentadas foram selecionadas retrospectivamente dentre exames de TC da face de pacientes encaminhados para investigação diagnóstica de rinossinusites inflamatórias nas cavidades nasais e seios da face, obtidas do arquivo do Serviço de Imagem do Hospital Santa Izabel da Santa Casa da Bahia, nos quais o contraste venoso foi indicado pela suspeita de uma neoplasia concomitantemente, devido à presença de um ou mais dos sinais tomográficos acima relatados.

CASO 1

Paciente do sexo masculino, 63 anos, com queixa de obstrução nasal e coriza, apresentando apenas cornetos nasais hipertróficos ao exame físico.

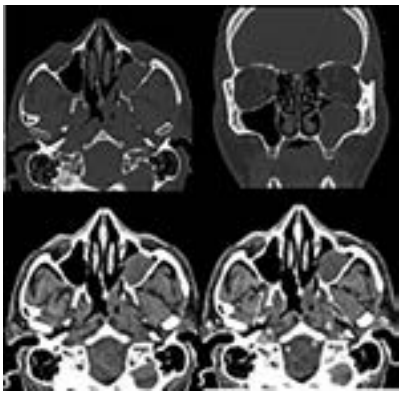

Figura 1 - Pólipo antrocoanal

As imagens multiplanares de TC da face sem contraste com janela óssea demonstraram o preenchimento parcial do antro maxilar esquerdo por uma formação polipoide com extensão para a fossa nasal e rinofaringe deste lado, através do óstio acessório do seio maxilar. O realce discreto e homogêneo, assim como a ausência de alterações ósseas em associação, sugeriu a possibilidade de pólipo inflamatório antrocoanal, confirmada histologicamente.

CASO 2

Paciente do sexo masculino, 55 anos, com obstrução nasal crônica à esquerda há 9 anos, associada à rinorreia intermitente de odor fétido neste lado e à episódios de epistaxe. Na rinoscopia, foi identificada uma lesão polipoide no meato médio, obliterando grande parte da fossa nasal esquerda.

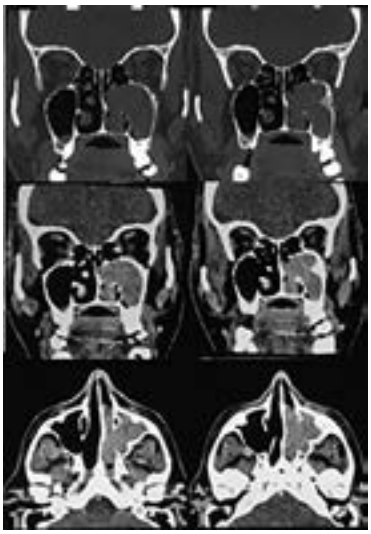

Figura 2 - Papiloma oncocítico

A TC demonstrou uma formação expansiva, preenchendo o seio maxilar esquerdo e se estendendo para a fossa nasal ipsilateral, através do infundíbulo etmoidal alargado. A obliteração unilateral da fossa nasal indicou o uso do contraste venoso. O realce bastante heterogêneo da formação foi sugestivo de uma lesão neoplásica. Outro achado tomográfico indicativo de neoplasia foi a reação óssea espiculada na parede lateral do seio maxilar acometido. O estudo anatomopatológico diagnosticou papiloma oncocítico.

CASO 3

Paciente do sexo feminino, 52 anos, com queixa de rinorreia, obstrução nasal e epistaxe à esquerda. Na rinoscopia, foi observada hipertrofia da concha nasal inferior direita e secreção amarelo-esverdeada na fossa nasal esquerda.

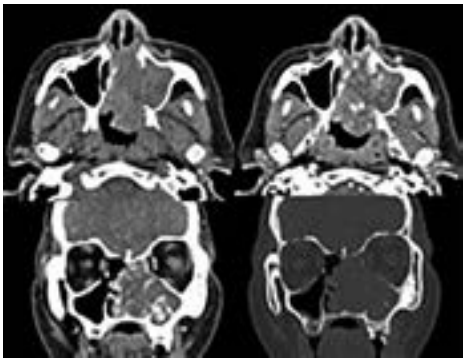

Figura 3 - Papiloma invertido

Neste caso, dois sinais tomográficos indicaram o uso do meio de contraste. Primeiro, a presença de uma volumosa formação expansiva preenchendo completamente a fossa nasal e o seio maxilar à esquerda. E segundo, a extensa destruição óssea do labirinto etmoidal, da parede medial do seio maxilar e dos cornetos médio e inferior homolaterais. As imagens com contraste venoso demonstraram um realce heterogêneo e intenso da lesão, num padrão “cerebriforme”, indicando uma neoplasia, possivelmente papiloma invertido. O estudo anatomopatológico confirmou este diagnóstico.

CASO 4

Paciente do sexo feminino, de 70 anos, com história de epistaxes recorrentes pela fossa nasal direita há dois anos.

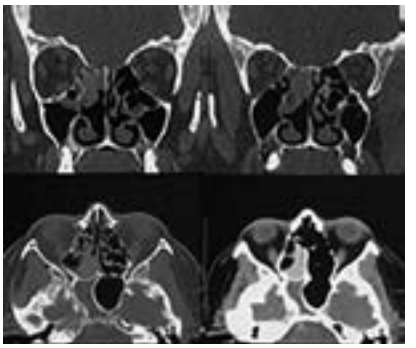

Figura 4 - Hemangiopericitoma sinonasal

As imagens de TC de face sem contraste demonstraram um material preenchendo os meatos nasais médio e superior direitos, células etmoidais e o seio esfenoidal deste lado. A presença de uma área focal com densidade diferente em permeio, localizada no meato superior, bem como a destruição óssea do corneto nasal médio, indicaram o contraste venoso, particularmente quando se trata de paciente idoso com história de epistaxe recorrente. A fase contrastada do exame evidenciou nitidamente uma lesão tumoral sólida com realce intenso e homogêneo, diferentemente da secreção líquida acumulada no seio esfenoidal. O diagnóstico histológico foi hemangiopericitoma.

CASO 5

Paciente do sexo masculino, 13 anos, com obstrução nasal e epistaxe à direita há 6 meses, sem progressão do aparelho de endoscopia nasal neste lado.

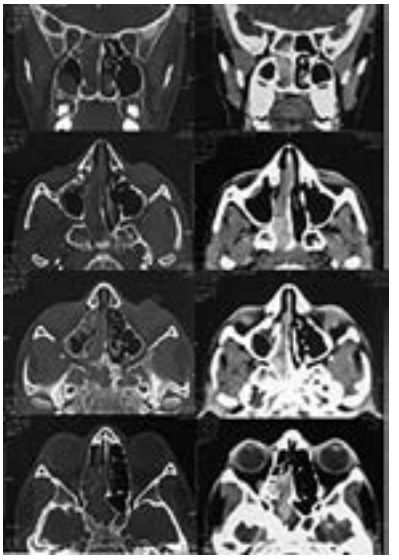

Figura 5 - Nasoangiofibroma

Neste paciente, a TC sem contraste demonstrou obliteração unilateral da fossa nasal direita, indicando o uso do contraste, corroborado pela história clínica. Era também observada destruição óssea do plano esfenoidal. Após a administração do contraste venoso, notou-se uma lesão expansiva sólida intranasal direita, junto ao forame esfenopalatino, com intensa impregnação pelo contraste. Os dados clínicos e estes achados de imagem foram indicativos de nasoangiofibroma, confirmado pela histologia.

CONSIDERAÇÕES FINAIS

A Tomografia Computadorizada sem contraste é o método de escolha para o estudo da face. As patologias inflamatório-infecciosas são as mais comuns, geralmente bilaterais, e prescidem do estudo com contraste venoso.

O médico radiologista, entretanto, deve estar atento aos sinais tomográficos de uma neoplasia subjacente: 1) obstrução unilateral de uma das fossas nasais; 2) área com densidade tomográfica diferente em permeio às secreções nasossinusais; 3) destruição óssea regional; 4) reação óssea espiculada na parede do seio ou cavidade nasal acometido; e 5) envolvimento de partes moles extrassinusais.

Apesar da Ressonância Magnética (RM) poder ser solitada como complementação diagnóstica, a TC com contraste venoso pode fornecer os dados necessários para o diagnóstico e o planejamento terapêutico das neoplasias nasossinusais. Como a TC é um método de imagem mais amplamente difundido e de custo econômico inferior, a RM ficaria reservada para a avaliação de invasão da base do crânio e de disseminação perineural, situações em que este método apresenta uma maior capacidade diagnóstica.[7]

Portanto, o contraste endovenoso iodado tem indicações precisas na TC e o médico radiologista precisa estar atento a estes sinais tomográficos.

REFERÊNCIAS

1. Cornelius RS, Martin J, Wippold FJ, et al. ACR Appropriateness Criteria Sinonasal Disease. J Am Coll Radiol 2013; 10:241-246.

2. Eggesbo HB. Imaging of sinonasal tumours. Cancer Imaging 2012; 12: 136-152.

3. Mafee MF, Tran BH, Chapa, AR. Imaging of Rhinosinusitis and Its Complications. Clinical Reviews in Allergy & Immunology 2006; 30:165-185.

4. Eggesbo HB. Radiological imaging of inflammatory lesions in the nasal cavity and paranasal sinuses. Eur Radiol 2006; 16: 872–888.

5. Tumours of the Nasal Cavity and Paranasal Sinuses. WHO.

6. Nair S, James E, Awasthi S, et al. A Review of the Clinicopathological and Radiological Features of Unilateral Nasal Mass. Indian J Otolaryngol Head Neck Surg 2013, 65(Suppl 2):S199–S204.

7. Gomaa MA, Hammad MS, Abdelmoghny A, et al. Magnetic Resonance Imaging Versus Computed Tomography and Different Imaging Modalities in Evaluation of Sinonasal Neoplasms Diagnosed by Histopathology. Clinical Medicine Insights: Ear, Nose and Throat 2013; 6: 9–15.

8. Sivalingam J, Sarawagi R, Raghuwanshi S, et al. Sinonasal Neoplasia – Clinicopathological Profile And Importance of Computed Tomography. Journal of Clinical and Diagnostic Research 2015, 9(6): TC01-TC04.

1- Serviço de Imagem do HSI
Endereço para correspondência:
mariana_mmo@hotmail.com